Service de chirurgie maxillo-faciale
et de stomatologie du CHRU de Lille
Département universitaire
de chirugie maxillo-faciale et de stomatologie

Le traitement de l'oligodontie : une prise en charge pluridisciplinaire

Dr Lauwers Ludovic

Praticien Hospitalier, DDS, MS. Resp. UF Implantologie Oral Sce CMF CHU Lille

Univ. Lille, CHU Lille, ULR 2694 - METRICS, Dentistry department, F-59000 Lille, France

Université Lille Nord de France
Pôle de Recherche et d'Enseignement Supérieur

CHU LILLE

Introduction

✓ Agénésies de dents permanentes

- C'est la plus fréquente des anomalies rencontrées dans notre pratique quotidienne (5,5% en Europe)
- Statistiquement, elles touchent principalement les dents de fin de série
- 2nde Prémolaires (Mandibulaire et Max), Incisive Latérale Maxillaire
  - 12/22 chez les filles
  - 35/45 chez les garçons
- Unilatérale dans ¾ des cas

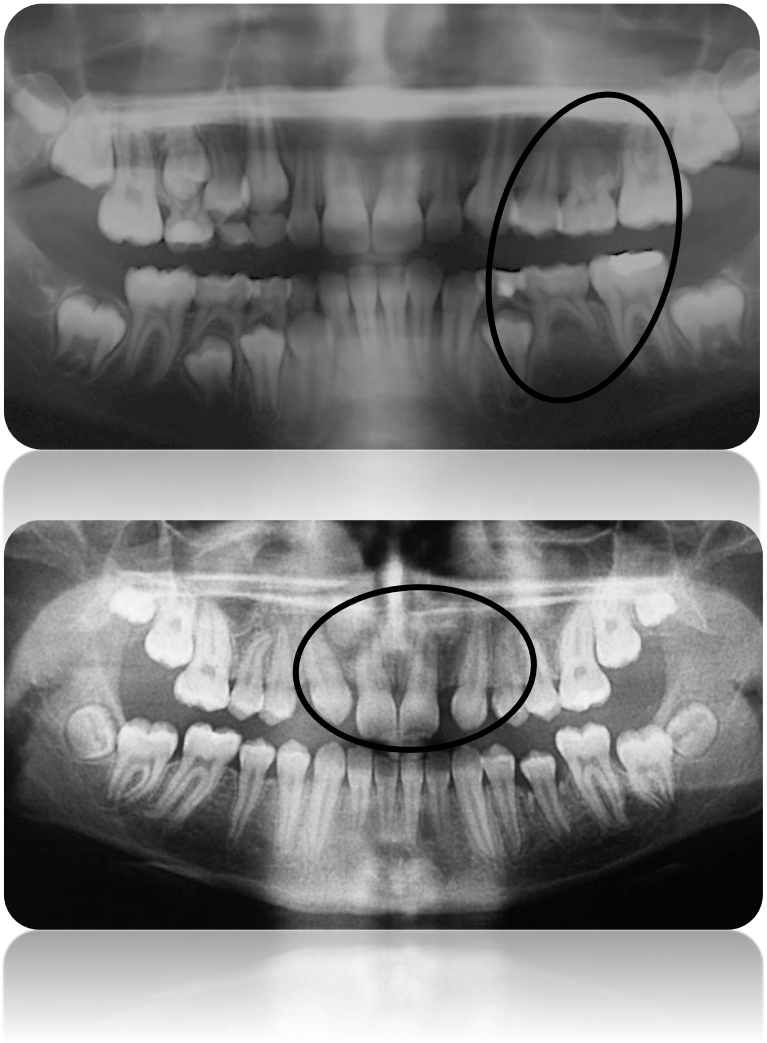

Introduction

- ✓ Agénésies de dents permanentes
- ✓ Agénésies multiples

- Hypodontie: absence de moins de 6 dents permanentes
- ***Oligodontie: absence de 6 dents permanentes ou plus***
- Anodontie: absence de toutes les dents permanentes

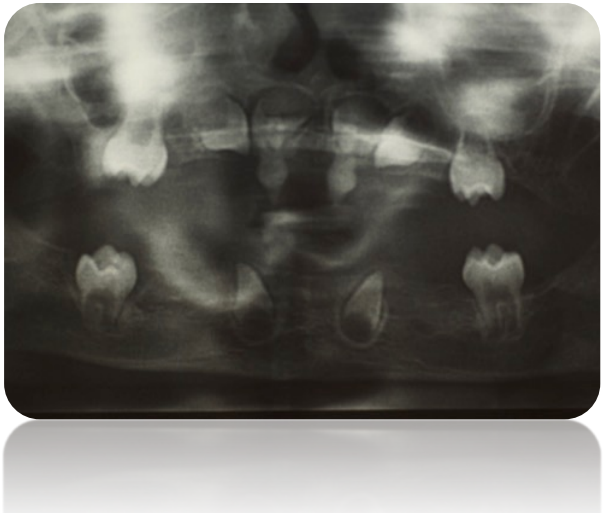

Service de chirurgie maxillo-faciale
et de stomatologie du CHRU de Lille
Département universitaire
de chirugie maxillo-faciale et de stomatologie

Oligodontie

- Oligodontie
  - Fréquence de 0,09%
  - Dysplasie Ectodermique (110/180)

Les anomalies du développement dentaire génétiquement conditionnées (Kurisu et Tabata, 1998; Miletich et Sharpe, 2003; Townsend et al., 1998) sont **fréquemment rencontrées dans le cadre de syndromes** en association avec des malformations d'autres organes et systèmes (Pirinen, 1998).

Les anomalies dentaires sont présentes dans les syndromes affectant les dérivés ectodermiques comme les **dysplasies ectodermiques** où des **agénésies dentaires** complètent le tableau clinique (McGrath et al., 2001; Pispa et Thesleff, 2003; Srivastava et al., 1997).

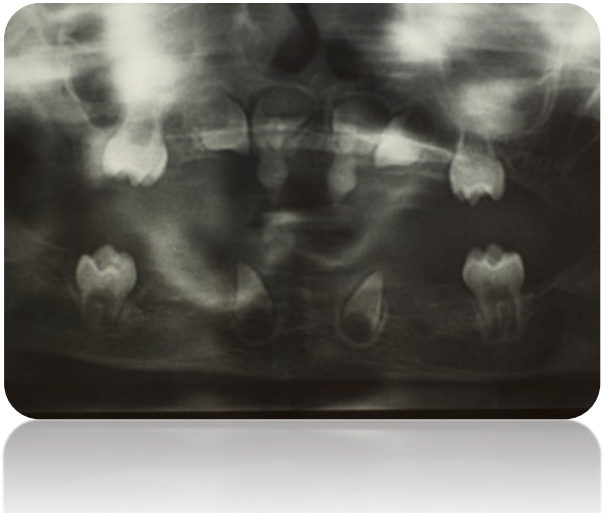

- Oligodontie

➢ Fréquence de 0,09%

➢ Dysplasie Ectodermique (110/180)

Perturbations chez l'enfant

- Mastication
- Phonation
- Esthétique

- Croissance faciale

Service de chirurgie maxillo-faciale
et de stomatologie du CHRU de Lille
Département universitaire
de chirugie maxillo-faciale et de stomatologie

Oligodontie

Prise en Charge précoce

Demande du patient
Possibilités de participation

Relation de confiance

Collaboration des parents

Prothèse

restaurer

stimuler

- Mastication
- Phonation
- Esthétique
- Croissance faciale
- Développement alvéolaire

Service de chirurgie maxillo-faciale
et de stomatologie du CHRU de Lille
Département universitaire
de chirurgie maxillo-faciale et de stomatologie

Oligodontie

- Oligodontie
  - Fréquence de 0,09% (Orphanet)
  - Dysplasie Ectodermique (110/180 formes)
  - Maladie rare: Prise en charge pluridisciplinaire

Fin de Croissance	+ 6 mois	+ 3/ 6 mois	+ 6 mois Puis 1 an

Pédodontie → ODF → Pré-Implantaire → Implantaire → Prothétique → Suivi

Parcours patient Oligodontie

- ✓ *Traitement pédodontique: pédiatre, pédodontiste,..*
- ✓ *Traitement orthodontique: orthodontiste*
- ✓ *Chirurgie pré implantaire: chirurgien MF, chirurgien Oral*
- ✓ *Chirurgie implantaire: chirurgien oral, chirurgien dentiste*
- ✓ *Traitement prothétique: chirurgien dentiste, prothésiste*

Service de chirurgie maxillo-faciale
et de stomatologie du CHRU de Lille
Département universitaire
de chirugie maxillo-faciale et de stomatologie

Le traitement implantaire

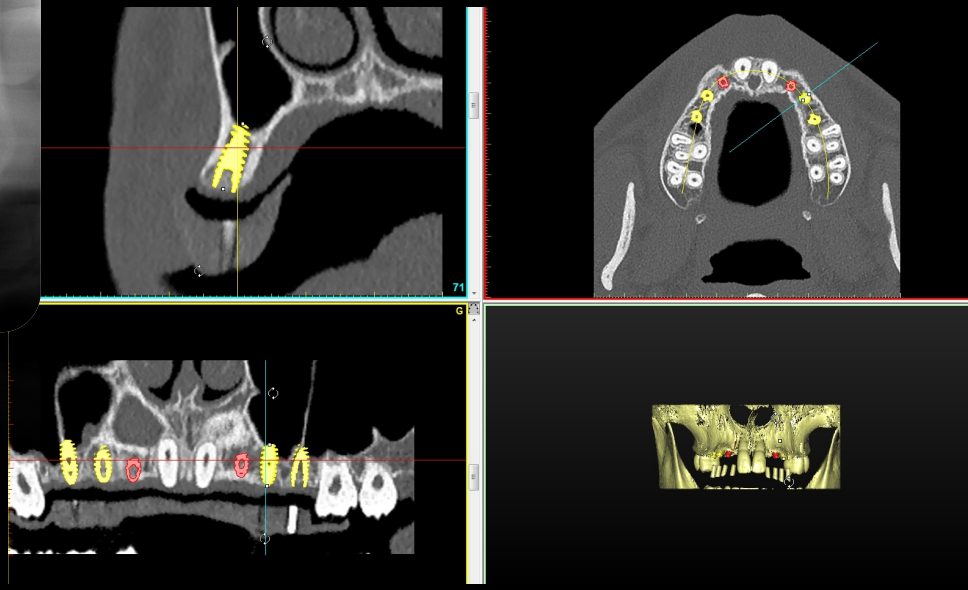

La Planification

Service de chirurgie maxillo-faciale
et de stomatologie du CHRU de Lille
Département universitaire
de chirugie maxillo-faciale et de stomatologie

Le traitement implantaire

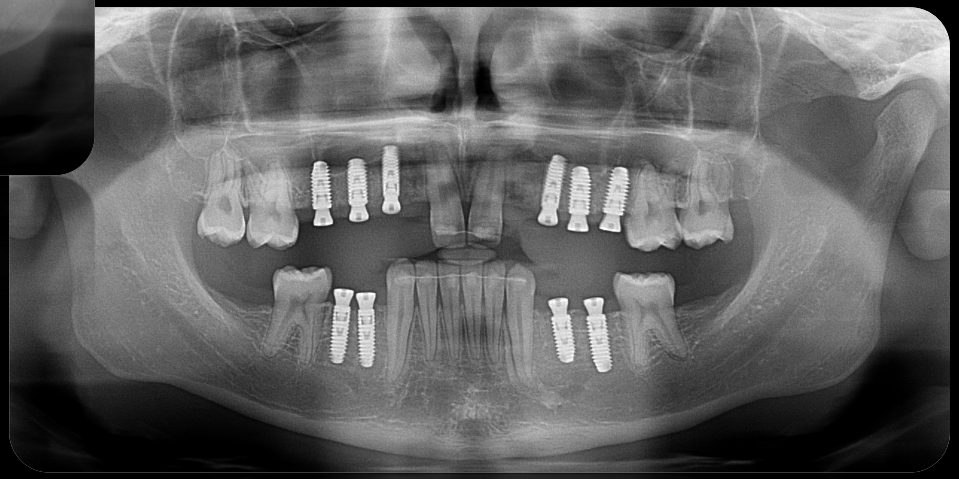

Pédodontie → ODF → Pré-Implantaire → **Implantaire** → Prothétique → Suivi

Théo G.

ATCD :

Adénoïdectomie

Allergie : acarien, chat

Dysmorphose dento-squelettique de classe II + oligodontie (13, 14, 15, 23, 24, 25)

PEC :

Ostéotomie sagittale + greffe maxillaire + 2DDS : 02/2016

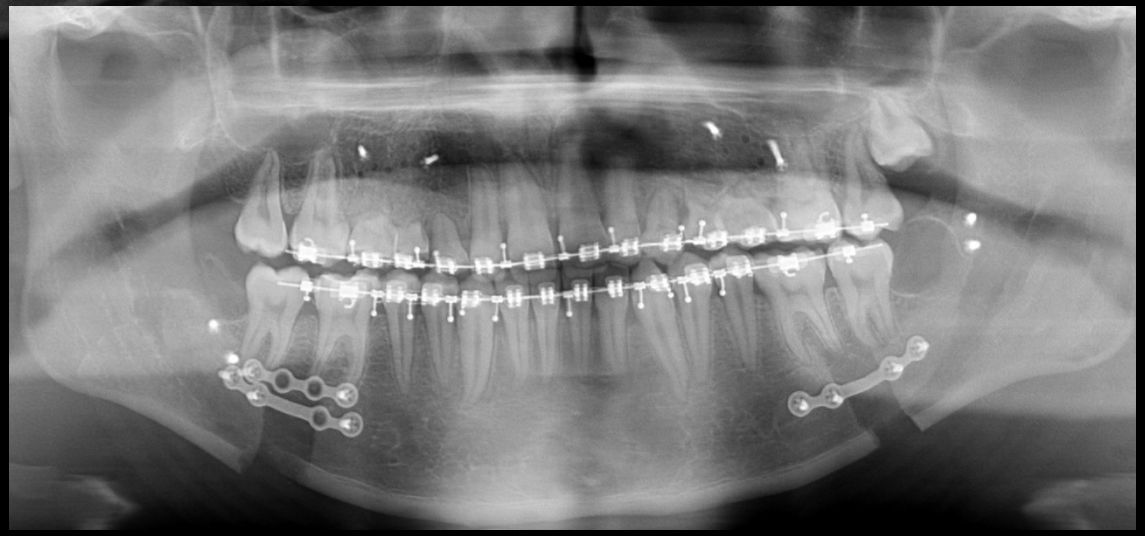

Pédodontie → ODF → Pré-Implantaire → Implantaire → Prothétique → Suivi

Le traitement implantaire

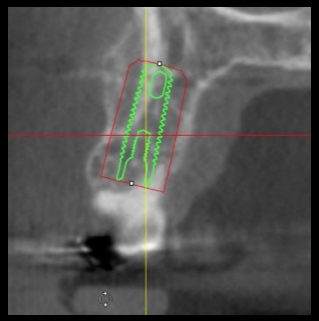

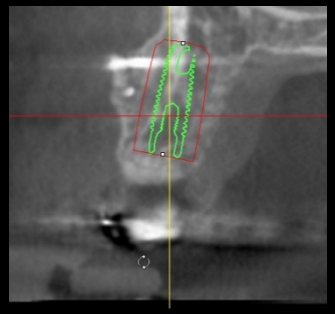

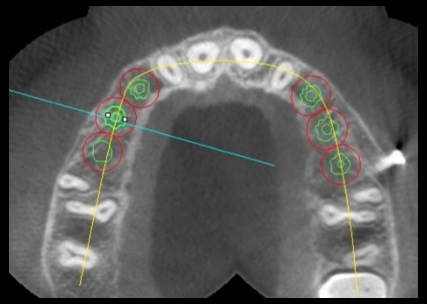

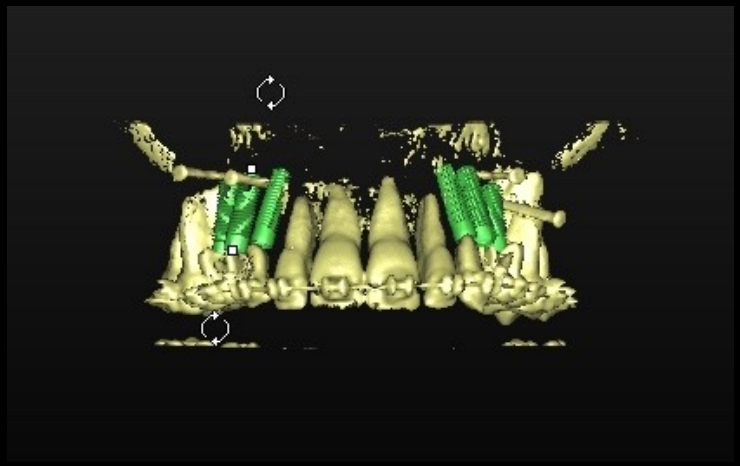

Pédodontie | ODF | Pré-Implantaire | **Implantaire** | Prothétique | Suivi

Ostéotomie sagittale + greffe maxillaire + 2DDS : 02/2016
AMOS+ pose de 6 implants: 07/2016

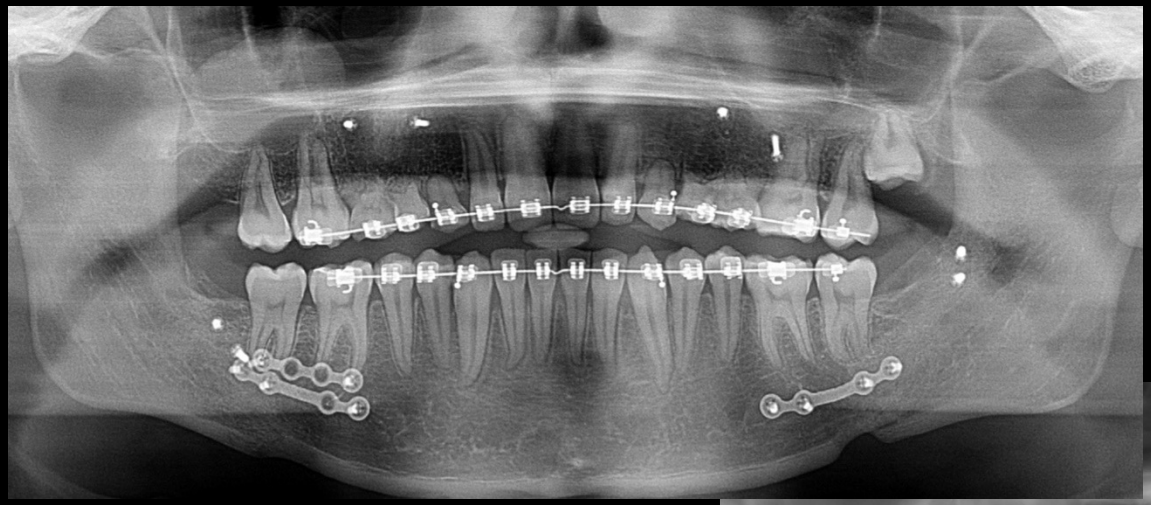

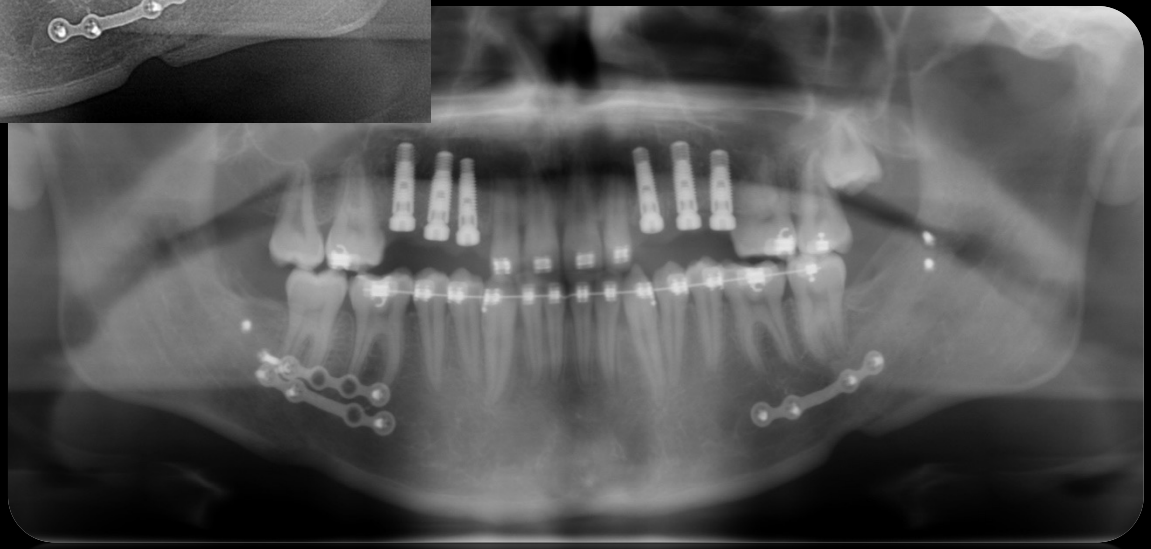

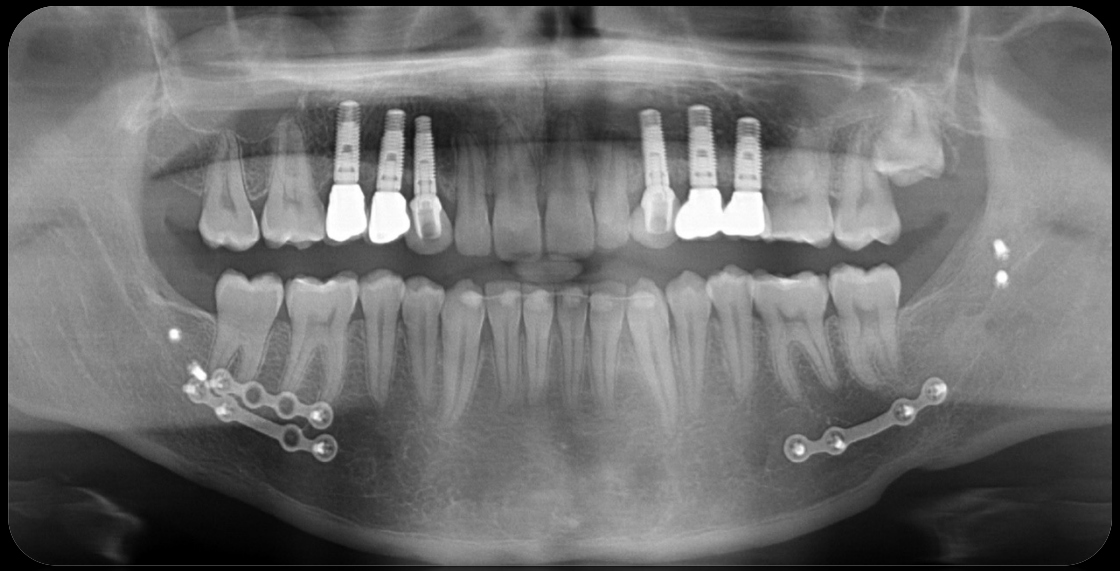

Service de chirurgie maxillo-faciale
et de stomatologie du CHRU de Lille
Département universitaire
de chirugie maxillo-faciale et de stomatologie

Clémentine B.

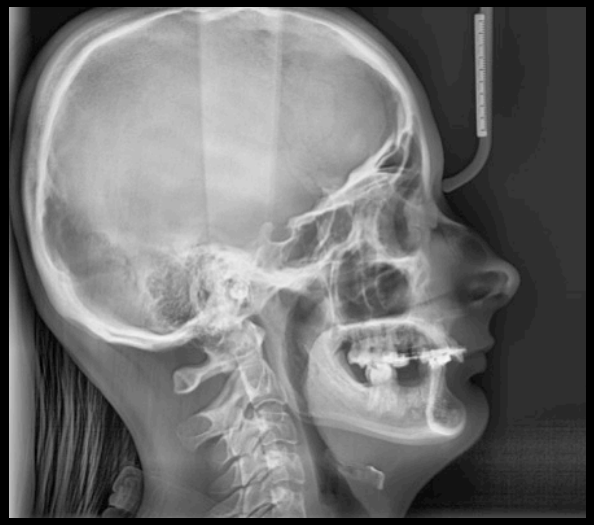

- Agénésies multiples 9 dents
- Classe II squelettique
- Rétromandibulie ++

Service de chirurgie maxillo-faciale
et de stomatologie du CHRU de Lille
Département universitaire
de chirugie maxillo-faciale et de stomatologie

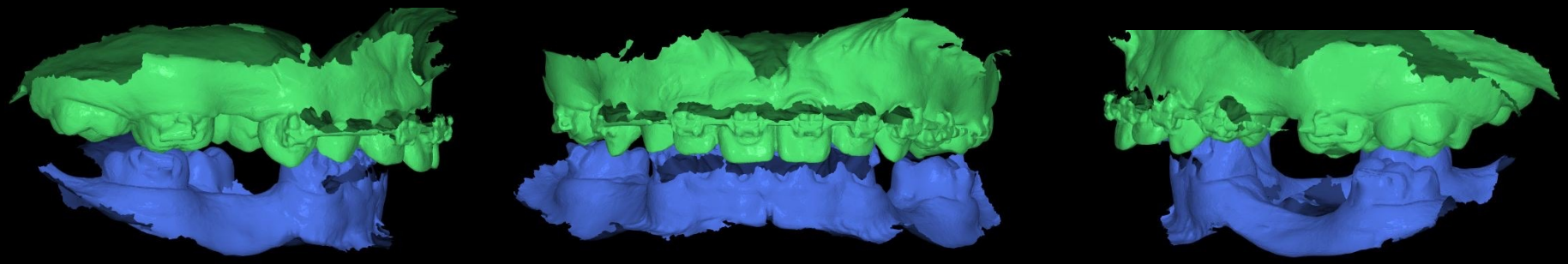

Position initiale de classe II

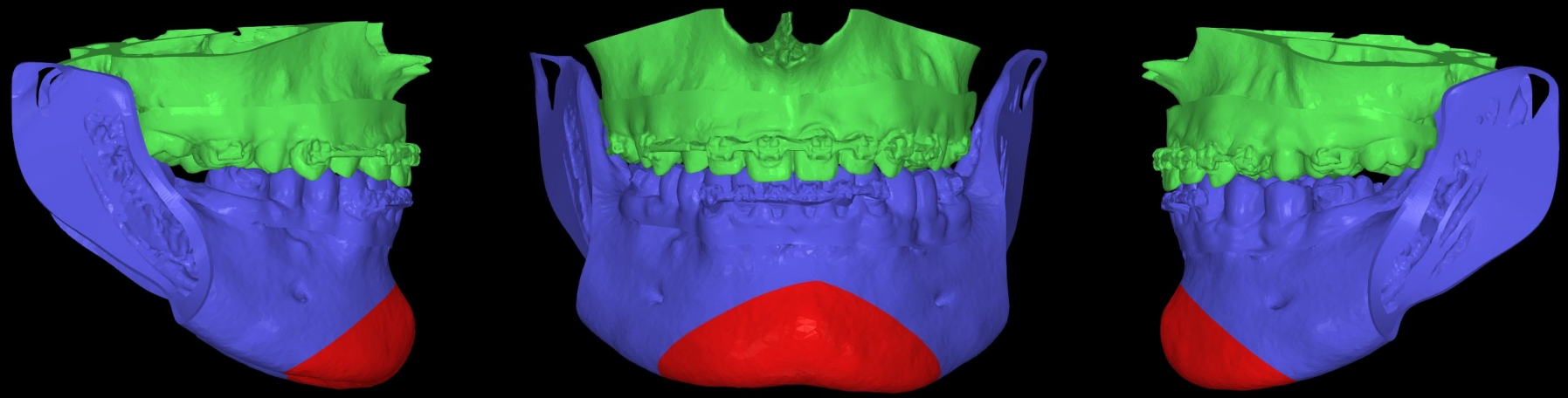

Occlusion finale de classe I
(modèles avec wax-up diagnostique)

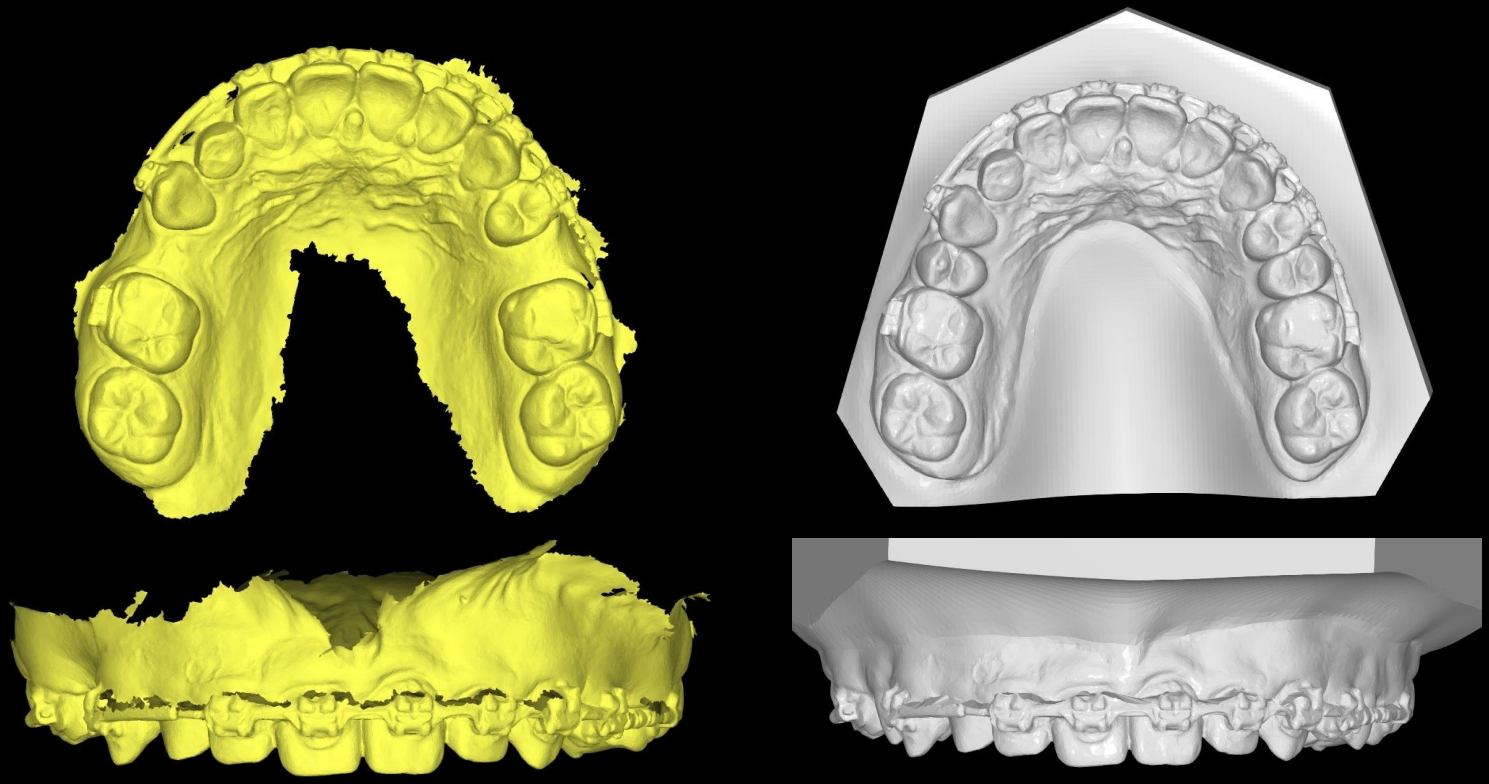

Simulation des objectifs thérapeutiques au maxillaire

Service de chirurgie maxillo-faciale
et de stomatologie du CHRU de Lille
Département universitaire
de chirugie maxillo-faciale et de stomatologie

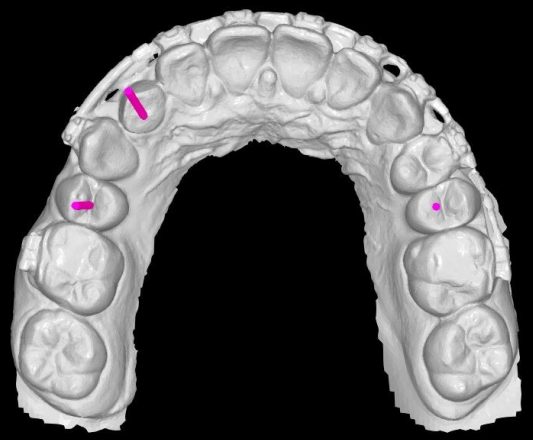

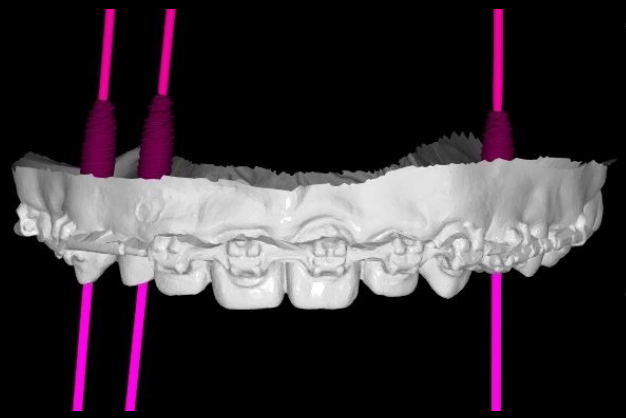

15

13

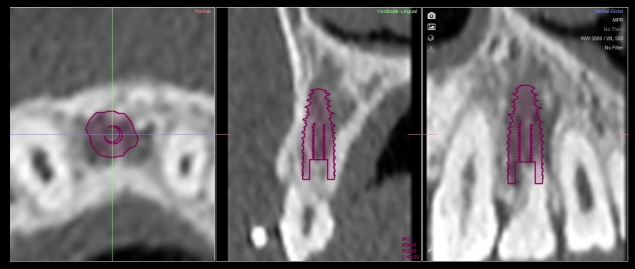

25

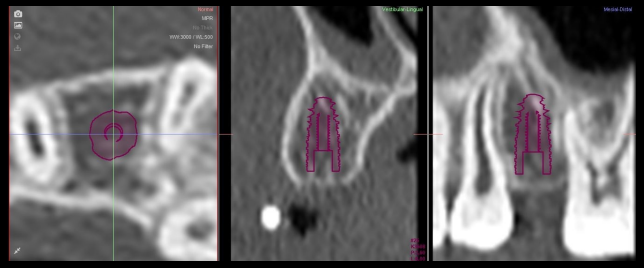

Planification en implantologie au maxillaire

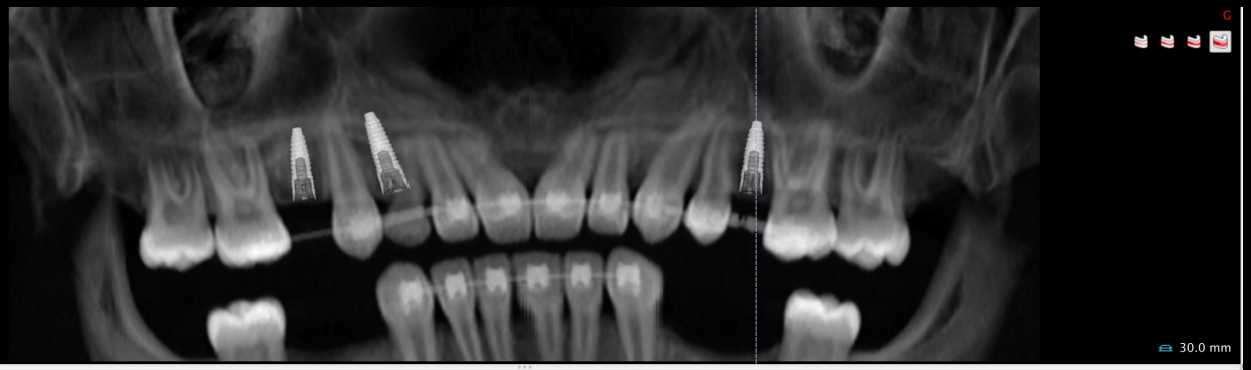
30.0 mm

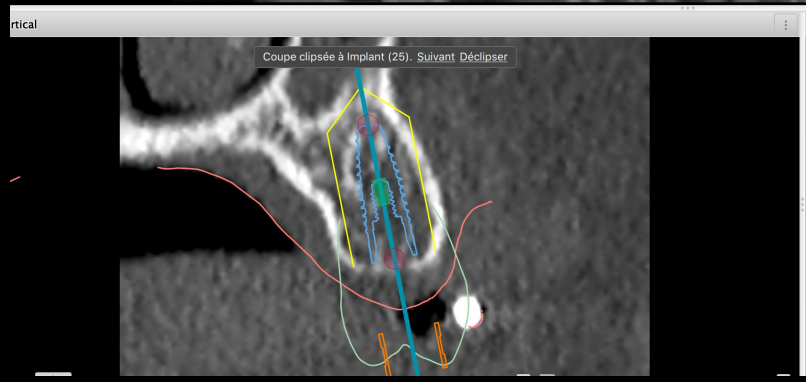
rtical
Coupe clipsée à Implant (25). Suivant Déclipser

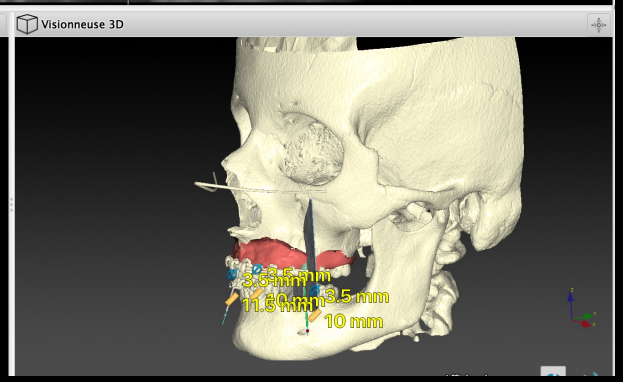
Visionneuse 3D
3.5 mm
11.50 mm
3.5 mm
10 mm

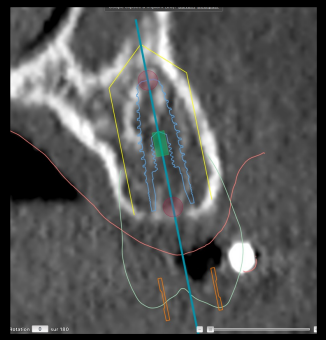

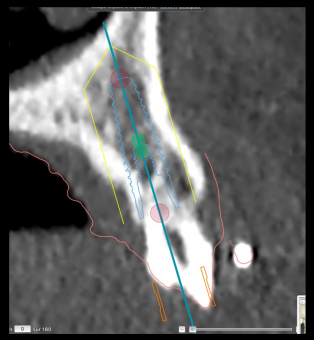

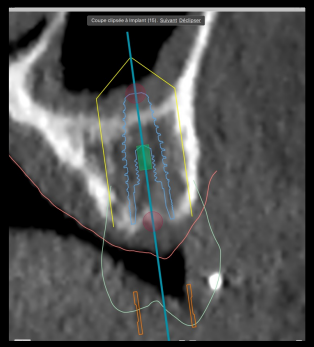

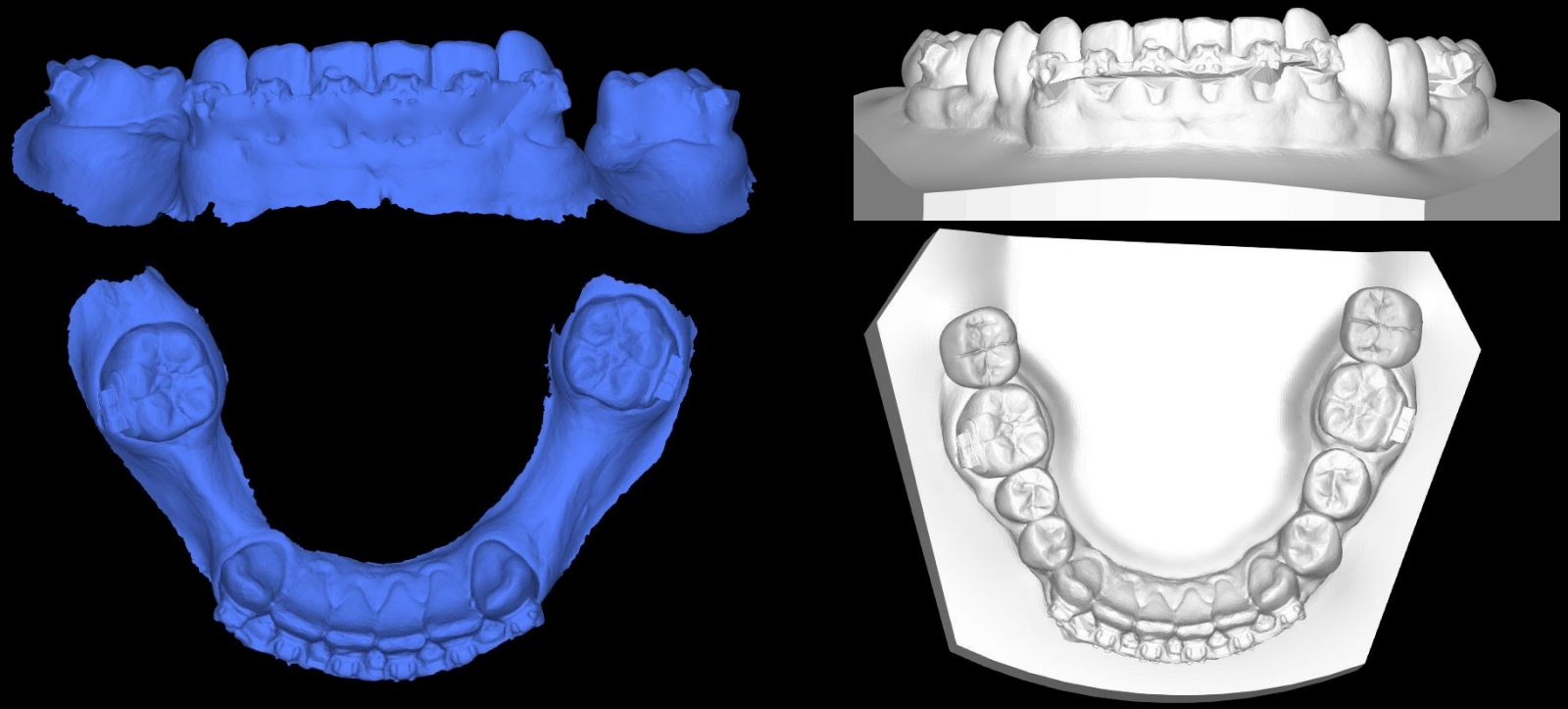

Simulation des objectifs thérapeutiques à la mandibule

Service de chirurgie maxillo-faciale
et de stomatologie du CHRU de Lille
Département universitaire
de chirugie maxillo-faciale et de stomatologie

Planification d'implantologie pour la mandibule

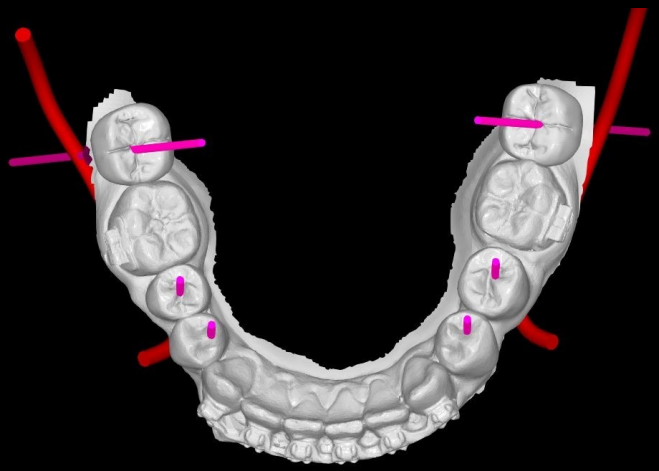

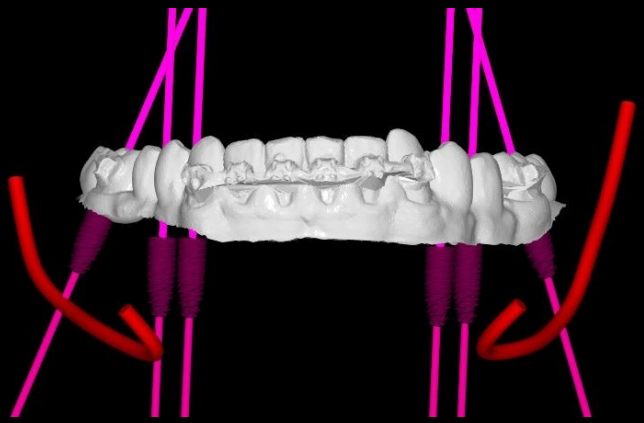

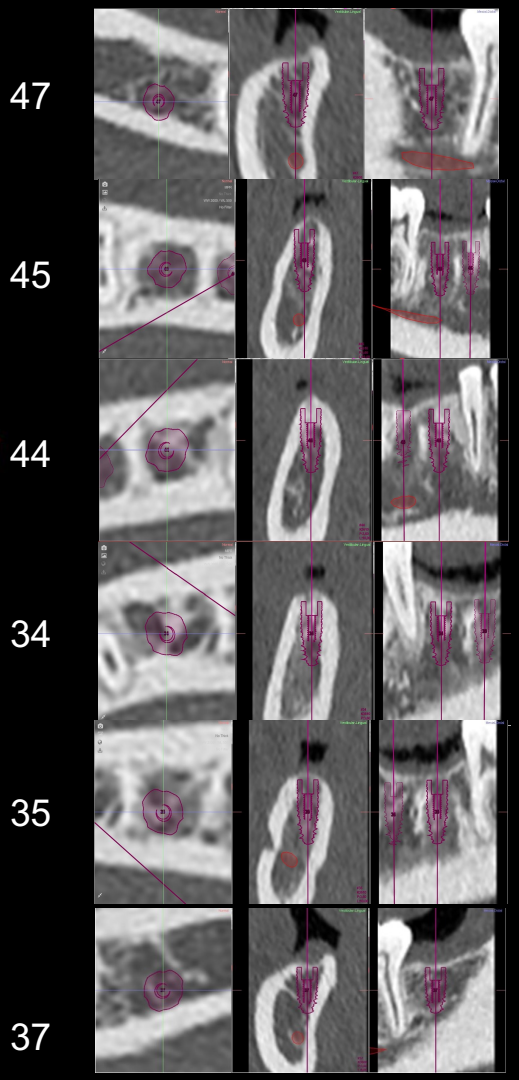

A la mandibule 6 implants sont planifiés
Possibilité de réaliser ce geste dans le même temps opératoire

Service de chirurgie maxillo-faciale
et de stomatologie du CHRU de Lille
Département universitaire
de chirugie maxillo-faciale et de stomatologie

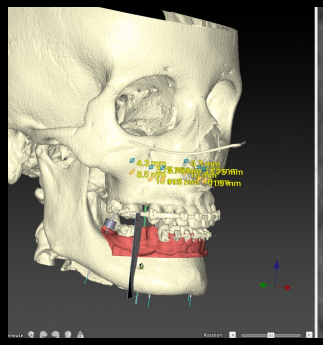

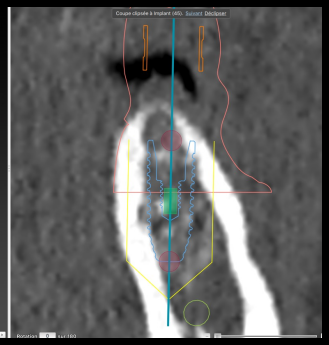

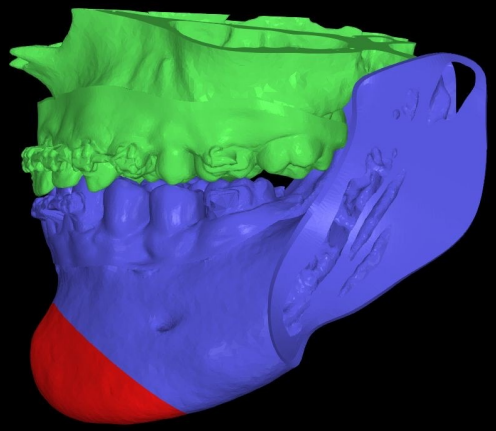

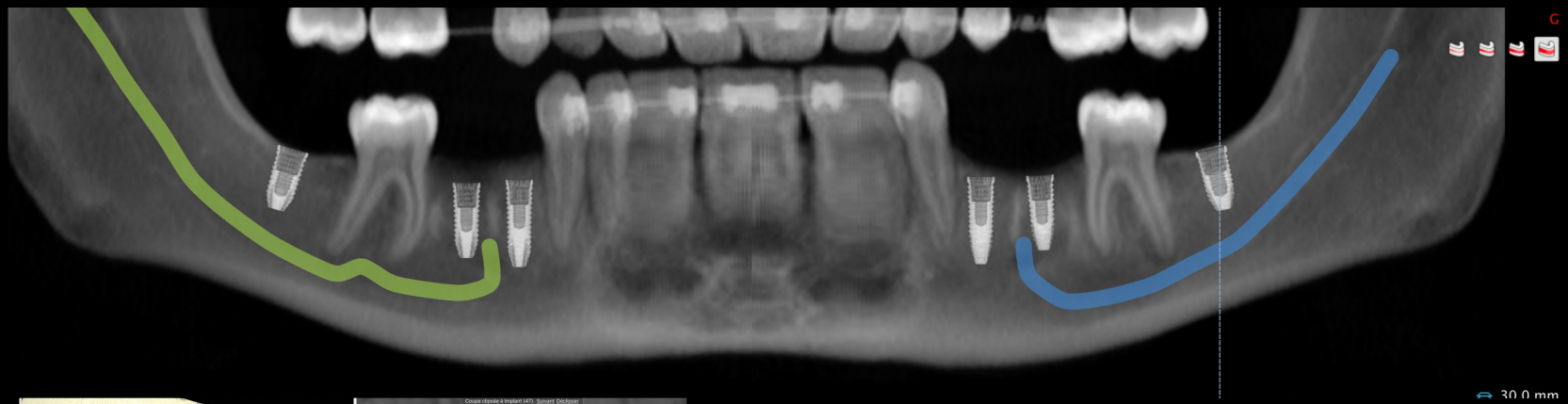

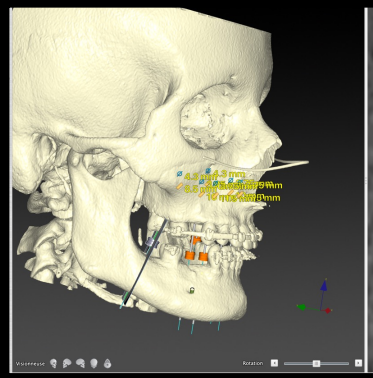

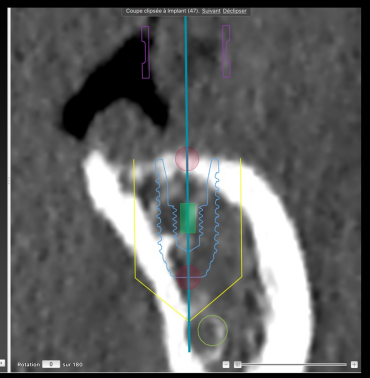

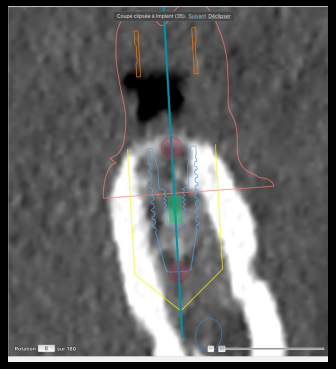

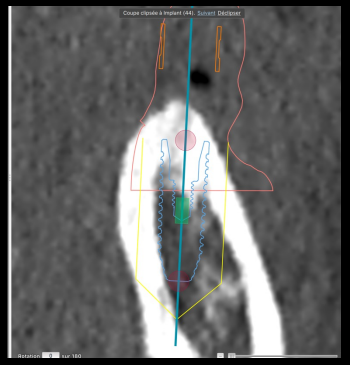

Orthognathique prête pour la planification

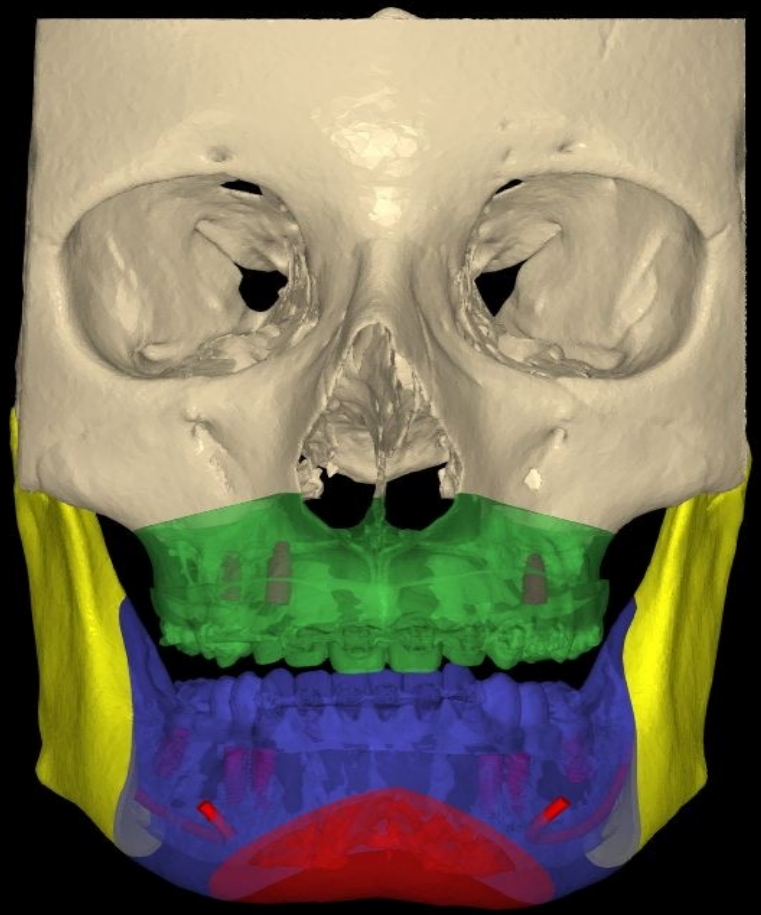

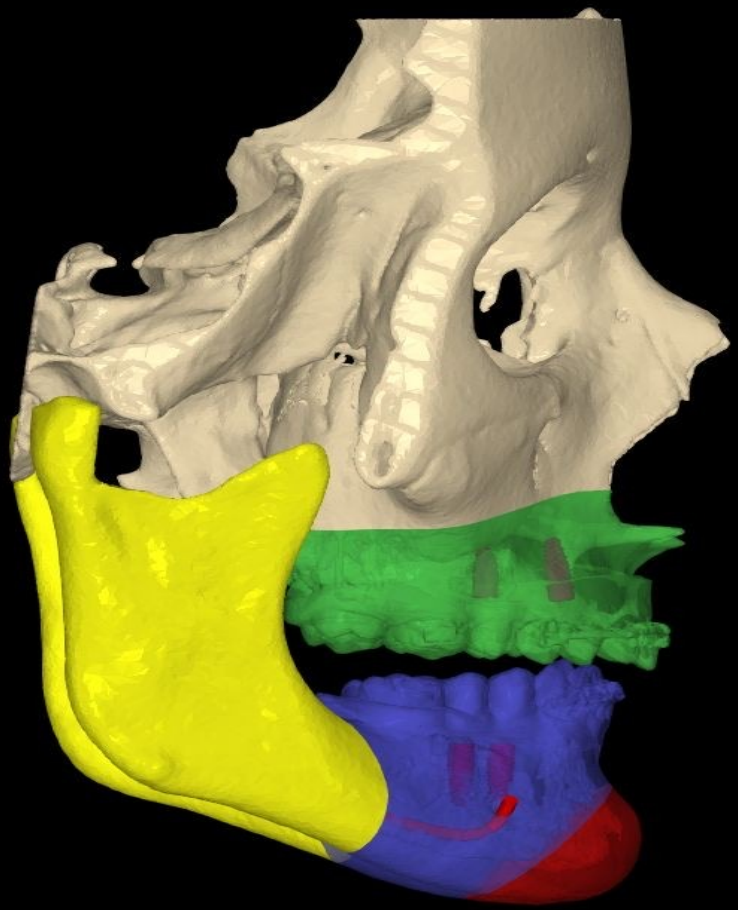

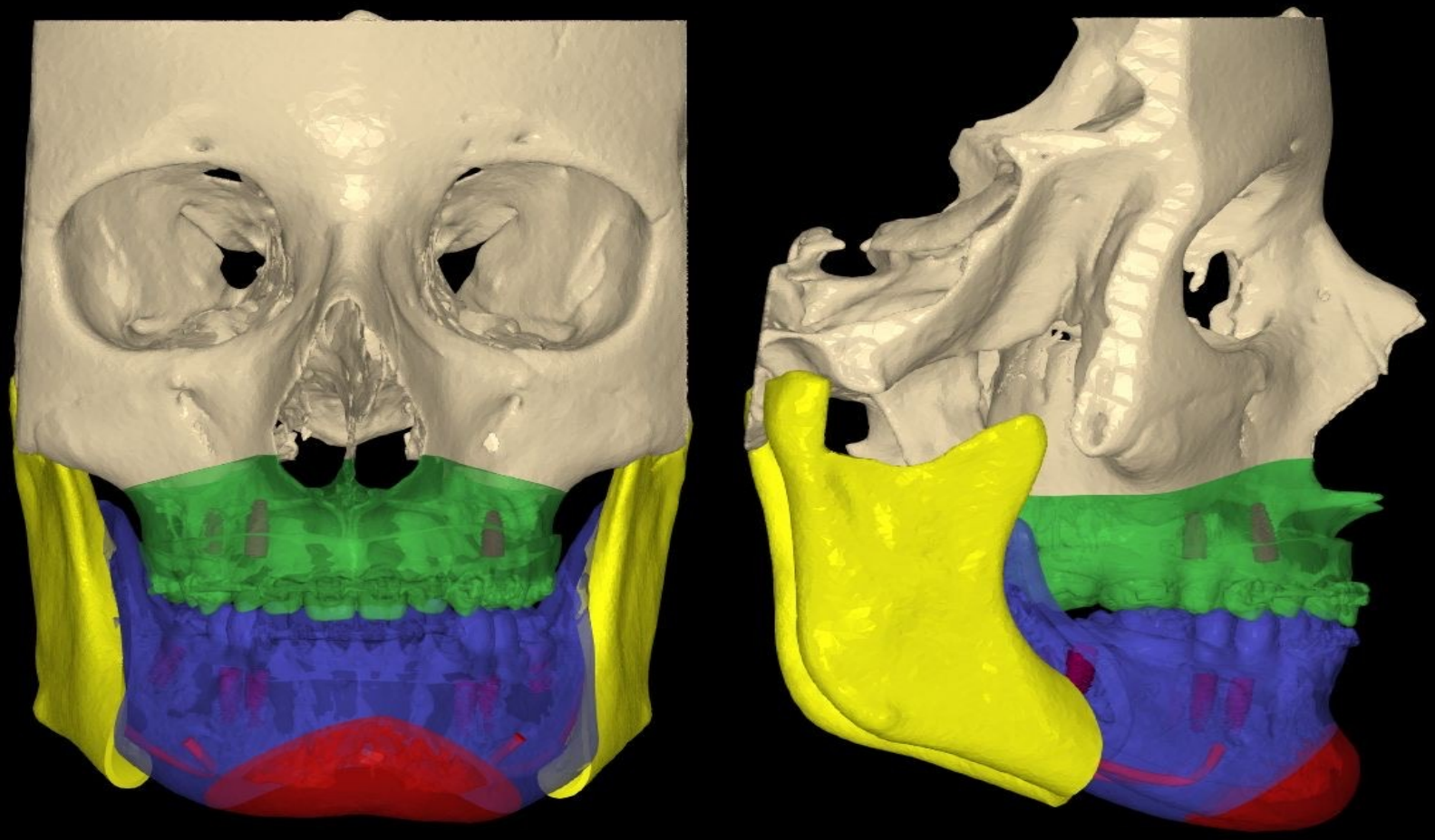

Exemple de chirurgie d'occlusion finale

Service de chirurgie maxillo-faciale
et de stomatologie du CHRU de Lille
Département universitaire
de chirugie maxillo-faciale et de stomatologie

ludovic.lauwers@chu-lille.fr